Zwei Fälle von Hernia funiculi umbilicalis.

Inaugural-Dissertation

der

medizinischen Fakultät zu Königsberg i. Pr.

zur

Erlangung der Doktorwürde

in der

Medizin, Chirurgie und Geburtshilfe

vorgelegt und nebst den beigefügten Thesen

öffentlich verteidigt

am Sonnabend, den 18. November 1893, mittags 12 Uhr,

von

Fritz Tribukait,
pract. Arzt
aus Marggrabowa.

Opponenten:
Herr **Max Luehe**, pract. Arzt.
Herr **Eduard Lehmann**, cand. med.

Königsberg i. Pr.
Druck von M. Liedtke, Bergplatz 7.
1893.

Dem Andenken
meines verstorbenen Vaters.

Durch Herrn Geheimrat Professor Dr. Dohrn sind mir zwei Fälle von Hernia funiculi umbilicalis aus der hiesigen gynäkologischen Klinik zur Beschreibung überlassen worden.

Leider war es mir nicht möglich, irgend welche Angaben über die Personen der Mütter, den Verlauf der Schwangerschaften und Geburten zu erhalten, und fehlten ebenso auch die Placentae und etwaige Notizen darüber. Ich muss mich daher auf die äussere Beschreibung der Früchte selbst und den Sectionsbefund beschränken.

I. Fall.

(cf. Figur 1.)

Es handelt sich um eine männliche Frucht von 40 cm Länge, bei der der panniculus adiposus nur dürftig entwickelt ist. Die Haut ist mit spärlichem Wollhaar bedeckt. Die Lidspalten und Ohrmuscheln sind gut ausgebildet, nur ist bei den letzteren der Knorpel noch nicht fest. Die Nägel an Finger und Zehen erreichen noch nicht den Rand der Endphalangen.

Die Nähte und Fontanellen sind ziemlich weit. Eine Angabe der Kopfmasse unterlasse ich, da durch eine längere Aufbewahrung der Frucht in einem Standgefässe

zusammen mit anderen Früchten die Schädelconfiguration so wesentlich verändert ist, dass die Masse irgend welchen Anspruch auf Richtigkeit wohl kaum machen und deshalb auch nicht weiter interessieren dürften. Jedenfalls liegen abnorme Verhältnisse nicht vor. Ebenso glaube ich auch das Gewicht der Frucht nicht weiter angeben zu dürfen, da dasselbe durch die längere Lagerung im Spiritus doch wesentlich verändert ist.

Am Gesicht, dem Gaumen und den oberen Extremitäten sind keine Abnormitäten vorhanden; an den unteren stehen die Füsse in ausgesprochener Klumpfussstellung.

Eine Verkrümmung der Wirbelsäule ist nicht nachweisbar, und bietet ebenso dio Configuration des Brustkorbes nichts Auffallendes dar.

Der Penis und das Scrotum sind wohlgebildet, die Testes sind im letzteren nicht zu fühlen.

Keine Symphysenspalte, keine Atresia ani.

In der Nabelgegend finden wir einen ungefähr apfelgrossen Tumor, der durch einen Nabelschnurbruch bedingt ist. Derselbe ist oben und unten etwas abgeplattet, so dass er dadurch annähernd eine cylindrische Gestalt hat. Inwieweit diese Form auf Rechnung der Aufbewahrung oder des Inhaltes des Tumors zu setzen ist, wage ich nicht zu entscheiden.

Die Entfernung des Bruches vom Sternum beträgt 3 cm, diejenige von der Symphyse 4 cm.

Der Leibesumfang der Frucht misst oberhalb des Bruches 23 cm, unterhalb desselben 20 cm.

Die Masse der Hernie selbst zeigen folgende Grösse:

Umfang an der Basis		14	cm.
Grösster horizontaler	Umfang . .	14,5	„
„ „	Durchmesser	6,5	„
„ vertikaler	Umfang . .	13	„
„ „	Durchmesser	4,5	„

Die Bauchhaut hört am Grunde des Bruches mit scharf markierter Grenze auf.

Der Bruchsack lässt sich an der oberen und unteren Fläche vollständig frei über dem Inhalt verschieben, während dies im Bereiche der cylindermantelartigen Circumferenz unmöglich ist. Vielmehr scheint daselbst eine feste Verwachsung oder Verklebung des Bruchsackes mit dem Inhalte vorhanden zu sein.

Der letztere erweist sich im grösseren oberen Teile des Bruches bei der Palpation als wenig nachgiebig, ja im Bereiche der erwähnten Verklebung einfach als hart, während er an der unteren Fläche weich und nachgiebig ist. Anscheinend besteht daher der Bruchinhalt aus Leber- und Darmschlingen.

Übrigens möchte ich gleich hier erwähnen, dass ich annehmen zu müssen glaube, dass die erwähnte Härte und scheinbare Verwachsung des Bruchinhaltes mit dem Bruchsack nicht schon bei der Geburt der Frucht bestanden hat, sondern vielmehr erst später durch die längere Aufbewahrung, bei der vielleicht der Bruch nicht vollständig in Spiritus gelegen hat, eingetreten ist. Dadurch ist es zu einer Eintrocknung und Verklebung der betreffenden Partieen gekommen, und habe ich auch diese Ansicht später bei der Section bestätigt gefunden.

Die Nabelschnur, die in einer Länge von 10 cm erhalten ist, inseriert an dem Bruchsacke unten links. Auf ihrem Durchschnitte lassen sich zwei Arterien und eine Vene erkennen.

Sectionsbefund.

Durch einen vertikal über die Mitte des Bruches verlaufenden Schnitt wird der Bruchsack in seiner ganzen Ausdehnung gespalten. Er besteht aus zwei Lamellen, die der Amnionscheide der Nabelschnur und dem parietalen Blatt des Peritoneums entsprechen, und die von einander nur durch eine geringe Menge Wharton'scher Sulze geschieden sind. Eine Trennung der beiden Schichten im Ganzen lässt sich trotz der grössten Sorgfalt an vielen Stellen, besonders auch über den harten Partieen, nicht ausführen, was wohl auch in der schon oben erwähnten Weise durch die Umstände bei der Aufbewahrung des Präparates sich erklären lässt.

Nach der Spaltung des Bruchsackes lässt sich derselbe an der oberen Fläche leicht von dem Inhalte des Bruches, der hier aus Lebersubstanz besteht, ablösen; ebenso bietet auch an der unteren Fläche die Ablösung des Bruchsackes von dem darunterliegenden Darm keine Schwierigkeit. Nur an einer Stelle besteht zwischen dem Peritoneum und einer Dünndarmschlinge eine Adhaerenz, doch handelt es sich hierbei nur um eine einfache Verklebung und nicht etwa den rudimentären Rest des Ductus omphalo-meseraicus.

Schwierig, ja selbst unmöglich wird ein vollständiges Ablösen des Bruchsackes von der darunter liegenden

Leber im Bereiche der schon oben mehrfach erwähnten harten Partie. Während nach der rechten Seite hin die hier sich pergamentartig anfühlende Hülle mit einiger Mühe sich zurückklappen lässt, ohne dass die Leber dabei verletzt wird, oder irgendwelche Verwachsungen dabei wahrzunehmen sind, lässt sich dies nach links hin nur dadurch ermöglichen, dass eine Schicht der Lebersubstanz, die sich trocken, hart und bröcklich zeigt, mit fortgenommen wird. Ob dies nur auf Rechnung der Trockenheit des Präparates zu setzen ist und peritonitische Verwachsungen nicht bestanden haben, kann ich mit Bestimmtheit nicht beurteilen, möchte es jedoch kaum glauben, da sich sonst doch wenigstens stellenweise der Bruchsack von der Leber würde haben ablösen lassen, wie es nach rechts zu im Ganzen der Fall war.

Nachdem nun die beiden Bruchsackhälften nach rechts und nach links auseinandergeschlagen sind, bietet sich ein Bild dar, wie es in Figur Ib wiedergegeben ist: die Hauptmasse des Bruches wird durch die Leber gebildet, die anscheinend mit Ausnahme eines kleinen Teiles des linken Lappens vollständig aus der Leibeshöhle herausgetreten zu sein scheint. Die Furchung und Lappung derselben ist nur sehr undeutlich ausgesprochen; die Gallenblase fehlt ganz.

Von den Gefässen treten die beiden Arterien in normaler Weise in die Leibeshöhle zu den Arteriae iliacae, während die Vene gleich an der Insertionsstelle der Nabelschnur durch das Peritoneum und direkt von unten her ganz hinten zur Leber tritt. Das Ligamentum suspensorium ist nur sehr schwach ausgebildet.

Der untere Teil des Bruchsackes wird durch eine Menge Dünndarmschlingen sowie einen grossen Teil des Dickdarmes gebildet. Besonders deutlich ist auf der linken Seite das Coecum und der Processus vermiformis zu erkennen.

Verwachsungen der Darmschlingen unter einander bestehen nicht.

Sodann wird durch einen bogenförmig um den Bruch herumgeführten Schnitt von dem Sternum bis zu der Symphyse die Leibeshöhle eröffnet.

Es finden sich in ihr ein Zipfel des linken Leberlappens, der durch die Zerrung stark verdünnt ist, vom Darm nur ein Teil des Colon transversum, das Colon descendens und die Flexura sigmoidea, während die übrigen Teile des Dickdarms und der ganze Dünndarm zum Bruchinhalt gehören. Ausserdem befindet sich in der Leibeshöhle die Milz, der Magen und das Netz.

Die Nieren liegen an normaler Stelle, und bietet ihre Grösse, Form und Beschaffenheit nichts Auffallendes dar. Die Uretheren sind durchgängig. Die Blasenmuskulatur ist stark hypertrophisch, das Blasenlumen leer.

II. Fall.

(cf. Figur 2.)

Er betrifft ebenfalls eine männliche Frucht; die Länge derselben beträgt 41 cm; der Panniculus adiposus ist nur sehr dürftig entwickelt. Die Haut ist noch mit spärlichem Wollhaar bedeckt. Lidspalten und Ohrmuscheln sind ausgebildet, Ohr- und Nasenknorpel noch nicht fest. Die Nägel an Händen und Füssen erreichen nicht den Rand der Endphalangen.

Auffallende Veränderungen am Schädel sind nicht wahrzunehmen; die Nähte und Fontanellen sind ziemlich weit. Eine Angabe des Kopfmasses und des Gewichts unterlasse ich aus denselben Gründen, wie bei der ersten Frucht.

Im Gesichte finden wir eine doppelseitige, totale Lippen-, Kiefer- und Gaumenspalte. Das Os incisivum prominiert ziemlich stark.

An beiden Unterarmen lässt sich bei Betasten nur ein Knochen konstatieren. Die Hände stehen in ausgesprochener Klumphandstellung, und fehlen an beiden die Daumen. An den unteren Extremitäten sind Missbildungen nicht vorhanden.

Der Brustkorb bietet nichts Auffallendes dar, auch besteht keine Verkrümmung der Wirbelsäule.

Penis und Scrotum sind wohlgebildet; die Testes lassen sich in letzterem nicht nachweisen.

Keine Symphysenspalte, keine Atresia.

Die auffallendste Missbildung an der Frucht ist ein etwa kartoffelgrosser Nabelschnurbruch von kugliger Gestalt.

Die Haut des Bauches geht nicht in den Bruchsack über, sondern hört am Grunde des Bruches mit scharfer Grenze auf. Der Bruchsack selbst wird durch eine dünne Membran gebildet, die sich über dem Bruchinhalt überall leicht verschieben lässt.

Die Entfernung des Bruches von dem Sternum beträgt 3,5 cm, die von der Symphyse ebenfalls 3,5 cm. Der Leibesumfang der Frucht oberhalb des Bruches

misst 19 cm, unterhalb desselben 17 cm. Die sonstigen Masse zeigen folgende Verhältnisse:

Umfang des Bruches an der Basis		12,5	cm.
Grösster horizontaler	Umfang . .	12	„
„ „	Durchmesser	5	„
„ vertikaler	Umfang . .	11	„
„ „	Durchmesser	4,5	„

Bei der Palpation erscheinen die oberen Partieen resistenter als die unteren, so dass man auf Leber und Darm als Bruchinhalt schliessen kann.

Die Nabelschnur, die in einer Länge von 8 cm erhalten ist, inseriert unten in der Mitte. Auf dem Durchschnitte lassen sich zwei Arterien und eine Vene unterscheiden.

Sectionsbefund.

Der Bruchsack wird durch einen Schnitt eröffnet, der oben in der Mitte vom Grunde des Bruches ausgeht, über die Spitze weg und etwas links seitwärts nach unten verläuft. Vorher wurden die Gefässe der Nabelschnur bis zur Insertion der letzteren an den Bruchsack freipräpariert, und dann durch Einführung einer Sonde der Verlauf der Vene im Bruchsack und weiterhin konstatiert, wodurch bei der Spaltung eine Durchschneidung des Gefässes vermieden wurde. Sodann wurde durch einen zweiten Schnitt, der auf der Höhe des Bruches von dem ersten ausgehend in der Richtung auf die rechte Spina anterior zu bis zur Bruchbasis geführt wird, eine vollständige Bloslegung des Bruchinhaltes ermöglicht. Derselbe liess sich gleich nach der Spaltung als aus Leber und Darm bestehend erkennen.

Das Zurückschlagen des Bruchsackes machte nirgends Schwierigkeiten, da irgendwelche Verwachsungen des Peritoneums mit den Eingeweiden nicht bestanden. Nur oben rechts fanden sich leichte Adhärenzen zwischen dem Bruchsack und der oberen Fläche des rechten Leberlappens, die jedoch auch nicht besondere Festigkeit zeigten.

Bei näherer Besichtigung lässt sich nun konstatieren, dass die Leber zum grössten Teil vorgefallen ist. Der rechte Leberlappen befindet sich vollständig ausserhalb der Leibeshöhle, und ebenso kann von dem linken Leberlappen auch nur höchstens ein äusserster Zipfel in der Bauchhöhle zurückgeblieben sein. An der Unterfläche des Organs ist die Lappung deutlich zu erkennen, ebenso deutlich bemerkt man daselbst auch die gut ausgeprägte Gallenblase. Zwischen dem rechten Leberlappen und dem Lobus Spigelii mündet die Nabelvene, deren Verlauf folgender ist: (cf. Fig. II. b.)

Von der Insertionsstelle der Nabelschnur ab geht sie zwischen den beiden Lamellen des Bruchsackes, die der Amnionscheide der Nabelschnur resp. dem Peritoneum parietale entsprechen und sich leicht von einander trennen lassen, parallel der Basis des Bruches in einer Entfernung von cirka 7 mm nach links und oben bis etwa zum horizontalen Aequator der Hernie, tritt hier durch das Peritoneum hindurch und verläuft schliesslich im unteren Teile des Ligamentum suspensorium, das von oben herab bis zur Mitte der Hernie reicht, zur Leber.

Die Arterien treten direkt von der Ansatzstelle der Nabelschnur in die Leibeshöhle zu den Arteriae iliacae.

Unter der Leber ist in der Tiefe der Magen wahrzunehmen, nach links und vorne von demselben liegt das Netz.

Der untere Teil des Bruches wird von Darm gebildet und lässt sich daran deutlich sowohl Dünn- als Dickdarm unterscheiden; links vorn liegt das Coecum mit dem Processus vermiformis.

Verwachsungen der einzelnen Darmschlingen unter einander bestehen nicht.

Sodann wird durch einen Schnitt, der ebenso wie bei der ersten Frucht vom Sternum ab im leichten Bogen nach links um den Bruch herum zur Symphyse geführt wird, die Bauchhöhle eröffnet.

In derselben finden wir entsprechend dem Befunde im Bruche von Eingeweiden nur die Milz, die Flexura sigmoidea, das Colon descendens und einen Teil des Colon transversum, sowie die Nieren und ihre Adnexa. Von der Leber ist kein Teil in der Bauchhöhle zurückgeblieben und sind auch Magen und Netz vollständig vorgefallen.

Irgend welche Besonderheiten lassen sich an der Milz und den zurückgebliebenen Darmteilen nicht konstatieren.

Die Nieren liegen beiderseits etwas höher als in der Norm, im Übrigen ist Pathologisches an denselben nicht nachweisbar. Die Ureteren sind sehr stark, aber durchgängig, die Blasenmuskulatur hypertrophisch, das Blasenlumen leer.

Darauf wird noch durch Freipräparieren der erwähnten Vorderarmknochen konstatiert, dass dieselben

die Ulnae sind, und dass es sich demnach um ein Fehlen beider Radien handelt. Unter Nabelschnurbruch vevsteht man bekanntlich eine Missbildung, bei welcher mehr oder weniger Bauch- manchmal sogar Brusteingeweide aus der Leibeshöhle heraus in die Nabelschnur getreten sind.

Eine ganze Anzahl von Autoren, unter ihnen Ruysch, Ritter und Foerster, sind im Wesentlichen der Ansicht, dass es sich dabei um einen Defect der Bauchwandung handelt, indem die Muskeln und die Haut nicht gebildet sind, und die Bauchhöhle nur durch Peritoneum und Amnion verschlossen ist. Allerdings giebt Foerster zu, dass in vereinzelten Fällen die allgemeinen Decken zwar vorhanden, dann aber meist ungemein dünn sind.

Eine andere Gruppe von Autoren, so Kraemer und besonders Ahlfeld, stellt einen solchen Defect der Haut und der Muskeln entschieden in Abrede, behauptet vielmehr, dass die Bauchmuskeln, speciell die Recti nur auseinandergetrieben und die Haut gespalten ist. Als einen Beweis dafür führt Ahlfeld auch an, dass der Leibesumfang solcher missgebildeten Früchte gegen den normaler Früchte vermehrt sei, dass aber bei beiden Arten auf die Bauchwandungen selbst derselbe Anteil entfalle.

Inwieweit dieser Beweis stichhaltig ist, habe ich nicht untersuchen können. Jedenfalls aber kann ich bemerken, dass bei den beiden Früchten, die ich untersuchen konnte, von einem Fehlen der Bauchmuskulatur, speciell der Recti, keine Rede war, sondern dass dieselben in beiden Fällen von ihrer normalen Ursprungs-

stelle ausgingen und, im Bogen um die Bruchpforte verlaufend, ebenso inserierten.

In der letzten Zeit ist man wohl allgemein der Ansicht Ahlfelds beigetreten, der als hauptsächlichstes, ätiologisches Moment für die Entstehung des Nabelschnurbruches eine längere Persistenz des Ductus omphalomeseraicus annimmt, wodurch ein sich Zurückziehen des Darmes in die Leibeshöhle verhindert, resp. ein weiteres Hervortreten desselben bedingt wird.

Die früher als Ursache angenommenen Umstände, wie die Verkrümmung der Wirbelsäule, Bildungsanomalien des Mesenteriums etc., sind danach entweder nur Hülfsursachen für die Entstehung eines Nabelschnurbruches, oder dürften wohl überhaupt erst die Folge eines solchen sein.

Was die Häufigkeit der Missbildung anbelangt, so schwanken die Angaben der verschiedenen Autoren zwischen 1 : 2000 (Thudichum) und 1 : 5184 (Lindfoers). Jedenfalls ergiebt sich daraus, dass der Nabelschnurbruch gerade nicht zu den häufigen Missbildungen gehört.

Eine besondere Disposition zum Nabelschnurbruch scheint das männliche Geschlecht zu besitzen. Wenigstens fand Buschan*), dass von 69 zusammengestellten Fällen 43 dem männlichen und nur 26 dem weiblichen Geschlecht angehörten. Hertzfeld**) kommt allerdings zum gegenteiligen Resultat, da er bei 16 Fällen 10 weibliche und nur 6 männliche konstatieren konnte. Bei Hermann***)

---

*) Buschan, Inaugural-Dissertation. Breslau 1887.

**) Hertzfeld, Inaugural-Dissertation. Königsberg 1892.

***) Hermann, Inaugural-Dissertation. Würzburg 1875. Über Complikationen bei Hernia funiculi umbilicalis.

fand ich von sechs beschriebenen Fällen drei männliche und eine weibliche Frucht. Bei zwei Fällen war das Geschlecht äusserlich nicht zu erkennen, während der Sectionsbefund einmal männliche und einmal weibliche innere Geschlechtsteile ergab. Nehmen wir nun die 69 Fälle von Buschan, die 16 von Hertzfeld, die 4 von Hermann (— die anderen beiden desselben Autors will ich nicht rechnen —) und dazu noch die beiden von mir beschriebenen Früchte, so kommen wir bei einer, doch immerhin schon nicht ganz unbedeutenden Anzahl von 91 Fällen zu dem Resultat, dass 54 dem männlichen und 37 dem weiblichen Geschlecht angehören, was also einem entschiedenen Überwiegen des ersteren entsprechen würde.

Über die Grösse der Brüche habe ich die verschiedensten Angaben gefunden und schwankte dieselbe zwischen der einer Haselnuss und der eines Kindskopfes.

Was die Insertion der Nabelschnur anbetrifft, so fand sich diese in meinen beiden Fällen unten und zwar einmal in der Mitte und einmal links. Buschan fand unter 45 Fällen die Nabelschnur 28 Mal unten inserieren, Thudichum von 19 Fällen 7 Mal. Danach erscheint dieser Ansatz der Nabelschnur, wenn auch nicht in der Mehrzahl, so doch wenigstens recht häufig vorzukommen. Rechnen wir die genannten Fälle zusammen, so würde dies bei 66 Früchten 37 Mal zutreffen.

Der Inhalt der Brüche besteht naturgemäss in den meisten Fällen aus Darm oder Leber, die durch ihren Zusammenhang mit dem Ductus omphalo-meseraicus resp. der Nabelvene in erster Linie zum Austritt aus der Bauch-

höhle prädisponiert sind. Doch finden sich auch die mannigfachsten anderen Baucheingeweide, wie Magen, Milz etc., selbst der Uterus ist einmal angegeben worden.*)

Krämer fand unter 29 Fällen im Bruchsack:

Darm	23	Mal,
Leber	22	„
Magen	10	„
Milz	5	„
Herz	2	„

Hertzfeld kommt zu ungefähr demselben Resultat, indem er bei 16 Fällen

Darm	12	Mal,
Leber	13	„
Magen	6	„
Milz	4	„

vorliegen fand. In einem Falle war sogar das Pancreas vorgefallen.

In weiteren 77 Fällen, die mir zusammenzustellen möglich war, war das Verhältnis folgendes:

Es lagen vor:

Darm	62	Mal,
Leber	55	„
Magen	22	„
Milz	21	„
Herz	5	„

ferner gehörten 2 Mal beide Nieren, einmal der Uterus und einmal sogar Teile der Lunge zum Bruchinhalt.**)

---

*) Thörner, Inaugural-Dissertation. Marburg 1873. 8. Fall.
**) Hermann, Inaugural-Dissert. Würzburg 1875. 6. Fall.

Bei der weitaus grössten Zahl von Nabelschnurbrüchen handelt es sich nicht allein um diese Missbildung, sondern es bestehen daneben noch eine oder mehrere andere Abnormitäten. So fand Thörner von seinen 13 Fällen nur 4 Mal Hernia funiculi umbilicalis allein und Hertzfeld sogar unter 16 Früchten nur dieselbe Anzahl. Bei Hermann konnte ich von den sechs Präparaten nur eins konstatieren, bei welchem der Nabelschnurbruch ohne andere Complicationen bestand.

Bei Buschan habe ich in 80 Fällen (die 13 Thörner'schen sind dabei abgerechnet) nur 17 Mal andere Missbildungen verzeichnet gefunden. Dies Resultat dürfte jedoch fraglos durch Ungenauigkeit der Beschreibung bedingt sein.

Mit zu den häufigsten Complicationen bei Hernia funiculi umbilicalis gehören andere Spaltbildungen, wie Hasenscharte, Gaumenspalte, Blasen- und Symphysenspalte, Spina bifida etc. Häufig findet sich bei solchen Früchten auch Atresia ani. Das Zustandekommen dieser letzten Missbildung wird auf mechanische Weise durch Zug am Darm bei der Entwickelung erklärt. Dadurch kommt es nicht zu einem Zusammentreffen der beiden sich entgegenwachsenden Lumina, des Darmlumens einer- und der Analöffnung andrerseits. Wie man sich allerdings auf dieselbe Weise die Entstehung der Gaumen-, Lippen- und Kiefernspalte erklären will, habe ich mir nicht recht vorstellen können.

Oft findet sich auch die Nabelschnurhernie mit Hirnbruch compliciert. Hermann beschreibt einen solchen Fall in seiner schon mehrfach angeführten Arbeit. Er

erwähnt dabei, dass nach einer Arbeit von Spring*) von 167 Fällen von Encephalocele 15 % mit verschiedenen Spaltbildungen vergesellschaftet waren, wovon allein sechs Fälle Hernia funiculi umbilicalis betrafen. Nach Hermann hängt der Nabelschnurbruch vom Hirnbruch ab und äussert er sich darüber in nachfolgender Weise: „Dieses Abhängigkeitsverhältnis wird am wahrscheinlichsten auf einer mechanischen Grundlage beruhen, indem in unserem Falle die zerrende Gewalt des Hirnbruches in den frühesten Zeiten des embryonalen Lebens, wo noch Kopf und Bauch in unmittelbarem Zusammenhange standen, das Hindernis für die Schliessung des Bauches abgegeben hat und demnach in weiterer Folge die Ursache des Nabelschnurbruches geworden ist.“

Mir erscheint diese Erklärung nicht ganz zutreffend, da doch „die zerrende Gewalt des Hirnbruches“ mehr in vertikaler Richtung wirkt und so eher ein Schliessen als Offenbleiben der Leibeshöhle bedingen würde. Doch würde ein Eingehen auf die näheren Details über den engen Rahmen dieser Arbeit hinausgehen.

Eine weitere, sehr häufige Complikation der Nabelschnurhernie sind Missbildungen und Contracturen an den Extremitäten. So besteht Klumpfuss- oder Klumphandstellung bei den sechs Präparaten von Hermann nicht weniger als vier Mal und auch bei den beiden von mir beschriebenen Früchten trifft dieses zu.

Auch das Fehlen beider Radien, wie es Hermann in zwei Fällen angiebt und wie es an einem meiner

*) Spring, Bruxelles 1853. Monographie de la Hernie du cerveau.

beiden Präparaten auch zu konstatieren war, scheint danach öfter bei Hernia funiculi umbilicalis vorzukommen. In der Erklärung dieser Defecte möchte ich mich der Hermann'schen Ansicht anschliessen, wonach dieselben bei den in der Entwickelung begriffenen Organen entstehen durch anomale Gefässentwickelung oder Ernährungsstörungen, die durch den Druck des Bruchinhaltes auf die Gefässe oder durch die Zerrung der letzteren bedingt sind. Als ätiologisches Moment für die Kontrakturstellungen führt Hermann noch die mit den Ernährungsstörungen verbundene Nervenreizung an.

Von andern complizierenden Missbildungen wären schliesslich noch die Verkrümmungen der Wirbelsäule und die Erschlaffung des Mesenteriums zu erwähnen, die, wie schon oben gesagt, sich wohl am leichtesten mechanisch durch den Zug des Bruchinhaltes erklären lassen.

Bei den beiden von mir untersuchten Früchten war auffallend die starke Hypertrophie der Blasenmuskulatur trotz vollständiger Durchgängigkeit der Harnwege, eine Erscheinung, die ich nur bei dem von Buschan beschriebenen Falle erwähnt gefunden habe, und möchte ich daher die Aufmerksamkeit anderer Untersucher noch speciell auf diesen Punkt hinlenken.

Zum Schlusse erfülle ich die angenehme Pflicht, Herrn Geheimrat Prof. Dr. Dohrn für die freundliche Überlassung des Materials und die mir in liebenswürdigster Weise bei der Arbeit zu Teil gewordene Unterstützung meinen verbindlichsten Dank auszusprechen.

Fig. 2.

Mg

Gb

Fig. 2a

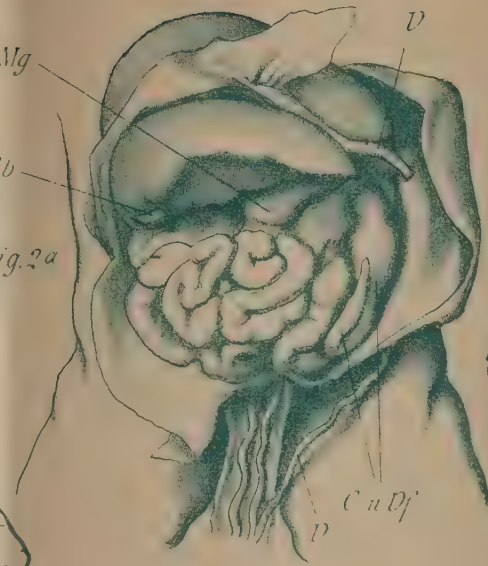

V

C u Df

D

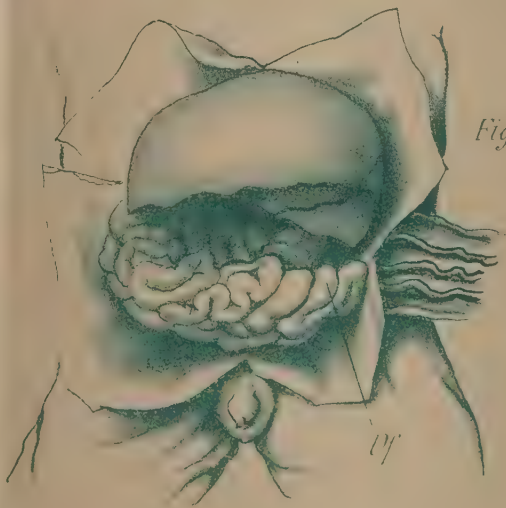

Fig 1a

Df

Fig 1

H. Braune gez.

Thesen.

1. Die Leichenverbrennung ist vom hygienischen Standpunkte der Leichenbestattung vorzuziehen.
2. Bei Ascites ist die Entleerung der Ascitesflüssigkeit durch Incision der durch Punction vorzuziehen.

Vita.

Ich, Fritz Tribukait, bin geboren am 13. October 1866 als Sohn des verstorbenen Kreisphysikus Dr. Otto Tribukait zu Marggrabowa. Meine erste Schulbildung erhielt ich in der Bürgerschule meiner Vaterstadt. Später besuchte ich die Gymnasien zu Kreuzburg O./S. und Lyck, wo ich Michaelis 1887 das Abiturientenexamen machte. Darauf studierte ich Medizin auf den Universitäten zu Berlin, Jena und Königsberg i. Pr. Das Physikum bestand ich am 4. März 1890 in Königsberg und absolvierte dort auch mein medizinisches Staatsexamen am 3. März 1893. Das Examen rigorosum bestand ich am 15. November 1893.

Meiner Militairpflicht genügte ich vom 1. Oktober 1889 bis 1. April 1890 mit der Waffe beim Grenadier-Regiment König Friedrich III in Königsberg und vom 25. März bis 25. September 1893 als Arzt beim Grenadier-Regiment König Friedrich II in Allenstein.

Während meiner Studienzeit hörte ich folgende Herren Professoren und Dozenten:

Biedermann, Braun, Caspary, Dohrn, v. Esmarch, Falkenheim, Frommann, Fuerbringer, Hertwig, von Hippel, Jaffe, Lichtheim, Meschede, Münster, Nauwerck, Neumann, Pinner, Schirmer, Schreiber, Seydel, Stahl, Stetter, Treitel, Waldeyer, Winkelmann.

Allen diesen Herren sage ich meinen verbindlichsten Dank.